

## Effect of platelet-released growth factors on muscle strains: a case control report

Efficacia dei fattori di crescita derivati dalle piastrine nel trattamento dello strappo muscolare: descrizione di un caso-controllo

P. BORRIONE<sup>1,2</sup>, M. T. PEREIRA RUIZ<sup>2</sup>, S. GIANNINI<sup>1,2</sup>,  
A. DI GIANFRANCESCO<sup>1,3</sup>, F. PIGOZZI<sup>1,2</sup>

<sup>1</sup>Health Sciences Department

University of Rome "Foro Italico", Rome, Italy

<sup>2</sup>Villa Stuart, Sport Clinic, FIFA Medical Center of Excellence, Rome, Italy

<sup>3</sup>Anti-Doping Department, CONI-NADO, Stadio Olimpico, Rome, Italy

### SUMMARY

The present report describes the comparison between a conservative approach and platelet rich plasma (PRP) injections for the treatment of a III grade muscle strain at the proximal femoral bicep junction on two subjects matched for age, sex, trauma, diagnosis, clinical conditions and presentation. The subject treated with PRP was able to walk without pain 1 week after the first injection and was able to start a physiotherapy programme 2 weeks after the injury. On the contrary, the subject conservatively treated was not able to walk without pain 3 months after the injury thus delaying the beginning of the physiotherapy protocol. Seven months after the injury she did not showed a satisfactory recover. In this setting, the early treatment of a muscle strain with the injection of PRP allowed an early mobilization leading to a faster and a more complete recovery.

KEY WORDS: Muscle strength - Blood platelets - Sprains and strains.

### RIASSUNTO

Nella presente serie clinica viene descritto il confronto tra un approccio conservativo e l'utilizzo di preparati ricchi in fattori di crescita derivati dalle piastrine (PRP) per il trattamento di uno strappo muscolare di III grado alla giunzione prossimale del bicipite femorale su due soggetti comparabili per età, sesso, trauma, diagnosi, condizioni cliniche e presentazione. Il soggetto trattato con PRP è stato in grado di camminare senza dolore 1 settimana dopo la prima iniezione ed è stato in grado di avviare un programma di fisioterapia 2 settimane dopo la lesione. Al contrario, il soggetto trattato in modo conservativo non è stato in grado di camminare senza dolore 3 mesi dopo l'infortunio ritardando così l'inizio del protocollo di fisioterapia. Sette mesi dopo l'infortunio non aveva ancora raggiunto un recupero soddisfacente. Il trattamento precoce delle lesioni muscolari tramite l'iniezione di PRP ha permesso una mobilizzazione precoce che ha condotto ad un recupero più veloce e completo.

PAROLE CHIAVE: Forza muscolare - Piastrine - Strappi e slogature.

According to the World Health Organization (WHO), musculoskeletal injuries are the most common cause of severe long-term pain and physical disability, affecting hundreds of millions of people around the world and accounting for the majority of all sport-related injuries.<sup>1</sup> With the exception of muscle complete rupture and persistent symptoms from myositis ossificans, almost all muscle injuries are treated

Secondo l'Organizzazione Mondiale della Sanità (OMS) i traumi muscoloscheletrici sono la causa più comune di dolore grave a lungo termine e disabilità fisica, colpiscono centinaia di milioni di persone nel mondo e costituiscono la maggior parte dei traumi legati a tutti gli sport<sup>1</sup>. Con l'eccezione dello strappo muscolare completo e dei sintomi persistenti dovuti alla miosite ossificante quasi tutti i traumi muscolari non vengono trattati chirurgicamente.

with non-operative therapy. Standard therapeutic approaches for acute muscle injuries, usually includes rest, ice, compression, elevation and nonsteroidal anti-inflammatory medications (NSAID's), but there is no clear consensus on both the treatment of muscle injuries and how to accelerate recovery.<sup>2</sup> Experimental data showed that the recovery of contractile function after injury by a single, large-strain lengthening contraction involves the repair of the damaged sarcolemma with minimal myogenesis. On the contrary, the recovery from multiple, small-strain lengthening contractions requires myogenesis.<sup>3</sup> With this regard, abundant evidences suggest that growth factors (GFs) may play a significant role during the muscle regeneration processes involving myogenesis. Indeed, Insulin-like growth factor-1 (IGF-1), fibroblast growth factor (FGF), hepatocyte growth factor (HGF), and transforming growth factor-beta (TGF-beta) are thought to be key regulators for myogenesis.<sup>4</sup> Alpha granules are storage units within platelets containing pre-packaged GFs in an inactive form.<sup>5</sup> The efficacy of those GFs should be, in theory, directly proportional to their local concentration. This hypothesis is at the base of the use of platelet rich plasma (PRP) in several circumstances, all of them characterized by the need of activating, modulating, speeding up or ameliorating the process of tissue repair.<sup>4</sup> Indeed, the fact that PRP contains several different GFs, present in physiological proportions, is an appealing characteristic when compared with the use of isolated GFs. Other advantages are represented by the fact that PRP is relatively simple and easy to obtain and that there is little, if any, risk of developing an immune response. With those premises, it has been demonstrated that PRP applied to muscle cells in vitro resulted in an increased cell proliferation, satellite cells differentiation and the synthesis of angiogenic factors<sup>6-8</sup> as well as it has been showed that its application in an animal model enhanced muscle repair.<sup>9</sup> Clinically, it has been reported that the application of PRP to muscle injuries was able to reduce swelling and pain. Full recovery of functional capabilities was restored in half of the expected time and echo-graphic images showed full regenerated muscle tissue after PRP treatment.<sup>10, 11</sup>

### Case series

*Case 1.*—The first case was represented by a female patient (age 54, weight 52 kg, height

*L'approccio terapeutico standard per le lesioni muscolari acute solitamente include riposo, ghiaccio, compressione, arto in scarico e farmaci antinfiammatori non steroidei (FANS), ma non esiste un chiaro consenso né per il trattamento dei traumi muscolari né su come accelerare la guarigione<sup>2</sup>. I dati sperimentali hanno mostrato che il recupero della funzione contrattile dopo un trauma dovuto ad un singolo episodio di distrazione muscolare grave, avviene mediante la riparazione del sarcolemma danneggiato, con una miogenesi minima. Al contrario, la guarigione di multipli episodi distrattivi di lieve entità avviene tramite miogenesi<sup>3</sup>. A questo proposito, numerose evidenze suggeriscono che i fattori di crescita (growth factors, GF) giocano un ruolo significativo durante i processi di rigenerazione muscolare che costituiscono la miogenesi. Infatti si pensa che il Fattore di Crescita Insulino-Simile di tipo 1 (IGF-1), il fattore di crescita dei fibroblasti (FGF), il fattore di crescita epatocitario (HGF) e il fattore di crescita trasformante beta ( $\beta$ -TGF) siano i regolatori chiave della miogenesi. All'interno delle piastrine sono presenti i granuli alfa, che contengono fattori di crescita prodotti in forma inattiva<sup>5</sup>. L'efficacia di tali fattori di crescita dovrebbe essere, in teoria, direttamente proporzionale alla loro concentrazione. Questa ipotesi costituisce la base dell'uso del plasma ricco di piastrine (PRP) in diverse situazioni, ciascuna delle quali caratterizzata dalla necessità di attivazione, modulazione, velocizzazione o modificazione del processo di riparazione tissutale<sup>4</sup>. Il fatto che il PRP contenga diversi fattori di crescita, presenti in proporzioni fisiologiche, è una caratteristica di grande attrattiva quando paragonato all'utilizzo di fattori di crescita isolati. Altri vantaggi sono rappresentati dal fatto che il PRP è relativamente semplice da ottenere e che è a basso, se non nullo, rischio di sviluppare una risposta immunitaria. Con queste premesse è stato dimostrato che il PRP applicato alle cellule muscolari in vitro ha portato ad un'aumentata proliferazione cellulare, ad una differenziazione delle cellule satellite e alla sintesi di fattori angiogenetici<sup>6-8</sup>, così come è stato dimostrato che la somministrazione in modelli animali aumenta la riparazione muscolare<sup>9</sup>. Clinicamente si è visto che l'applicazione di PRP ai traumi muscolari può ridurre l'edema e il dolore. È stato raggiunto un recupero completo della funzionalità nella metà del tempo atteso e le immagini ecografiche hanno mostrato un tessuto muscolare completamente rigenerato dopo il trattamento con PRP<sup>10, 11</sup>.*

### Serie clinica

*Caso 1.*—Il primo caso è rappresentato da una donna (età 54 anni, peso 52 kg, altezza 160 cm)

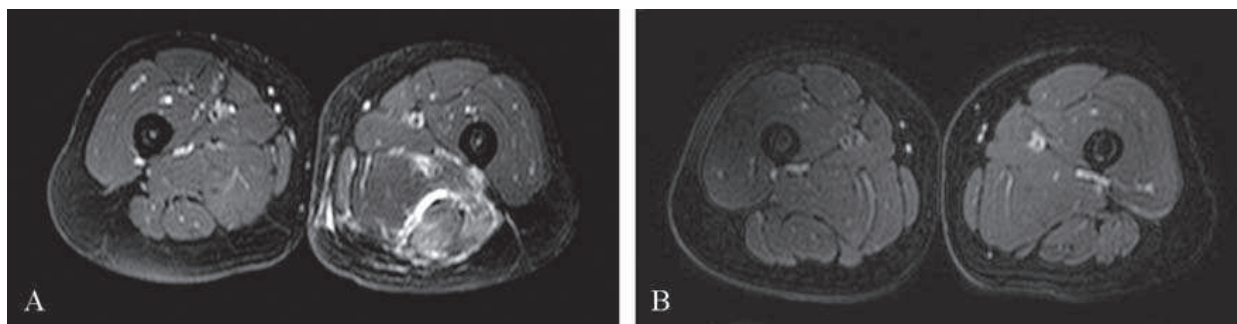


Figure 1.—A) Magnetic resonance imaging in axial STIR sequence before PRP treatment. It is evident the heterogeneous hyperintense large lesion in the proximal bicep; B) magnetic resonance imaging in axial STIR sequence 3 months after the PRP treatment. The complete reduction of the large lesion of the bicep muscle with an homogeneous signal is presented.

160 cm) who gave her consent to the treatment. Both familiar and personal history did not reveal significant data and the patient was otherwise healthy. She was not taking any drug and all biochemical parameters tested were within the reference range. She was practicing physical activities at least 3 times per week with a Tegner score of 3. The diagnosis at admission was a III grade muscle strain at the proximal femoral bicep junction (Figure 1A) caused by a single lengthening contraction injury. At admission the patient presented with spontaneous pain, a positive lengthening test, functional disability and a Visual Analogue Scale (VAS) score of 6. She was treated with 3 muscle injections of 10 ml of PRP. The first injection was performed 1 week after the muscle injury, the second one 1 week after the first injection and the last one 2 weeks after the second injection. Briefly, collected blood was centrifuged for 8 min at 1800 rpm, the isolated PRP layer was activate with 50  $\mu$ l/ml of calcium chloride (PRGF activator) immediately before application. Under sterile conditions, the patient received the PRP injection without local analgesia, directly into the area of injury. The localization of PRP injection was monitored with the use of a dynamic musculoskeletal ultrasound with a transducer of 8-13 Hz using transverse and longitudinal planes. A peppering technique spreading in a clock-like manner was applied in order to achieve a more expansive zone of delivery. PRP injection was performed under real-time sonographic guidance in order to control the advancing of the needle within the lesion as well as the diffusion of the preparation in the whole lesion. The patient was observed in a supine position for 15-20 min after PRP injection and then discharged home. She was instructed to ice the injected area if needed for pain control. She was

*che ha dato il suo consenso al trattamento. L'anamnesi familiare e personale non rivelava dati significativi e la paziente era in buona salute. Non assumeva alcun farmaco e tutti i parametri biochimici testati erano nei limiti di riferimento. Praticava attività fisica almeno 3 volte a settimana con un punteggio di Tegner di 3. La diagnosi al momento del ricovero è stata di strappo muscolare di III grado a livello della giunzione prossimale del bicipite femorale (Figura 1A) causato da un singolo episodio distrattivo. Al momento del ricovero la paziente presentava dolore spontaneo, test di allungamento positivo, impotenza funzionale e un punteggio VAS (Visual Analogue Scale) di 6. È stata trattata con 3 iniezioni muscolari di 10 ml di PRP. La prima iniezione è stata praticata una settimana dopo il trauma muscolare, la seconda dopo una settimana dopo la prima iniezione e l'ultima 2 settimane dopo la seconda iniezione. In breve, il sangue raccolto è stato centrifugato per 8 minuti a 1800 giri al minuto, il PRP isolato è stato attivato con 50 microl/ml di cloruro di calcio (attivatore di PRGF) immediatamente prima della somministrazione. L'iniezione di PRP è stata praticata in condizioni sterili, senza anestesia locale, direttamente nell'area della lesione. La localizzazione dell'iniezione di PRP è stata monitorata con l'ultrasonografia muscoloscheletrica dinamica con un trasduttore di 8-13 Hz usando piani trasversali e longitudinali. È stata utilizzata una tecnica di applicazione con diffusione a 360° per raggiungere una più ampia zona di distribuzione. L'iniezione di PRP è stata praticata sotto guida ecografica in tempo reale, al fine di controllare il percorso dell'ago all'interno della lesione ed anche la diffusione del preparato nell'intera sede del trauma. Alla paziente è stato richiesto di mantenere la posizione supina per 15-20' dopo l'iniezione di PRP ed è poi stata dimessa. Le è stato prescritto di applicare il ghiaccio nella sede dell'iniezione in caso di dolore. Le è stato prescritto il paracetamolo per*



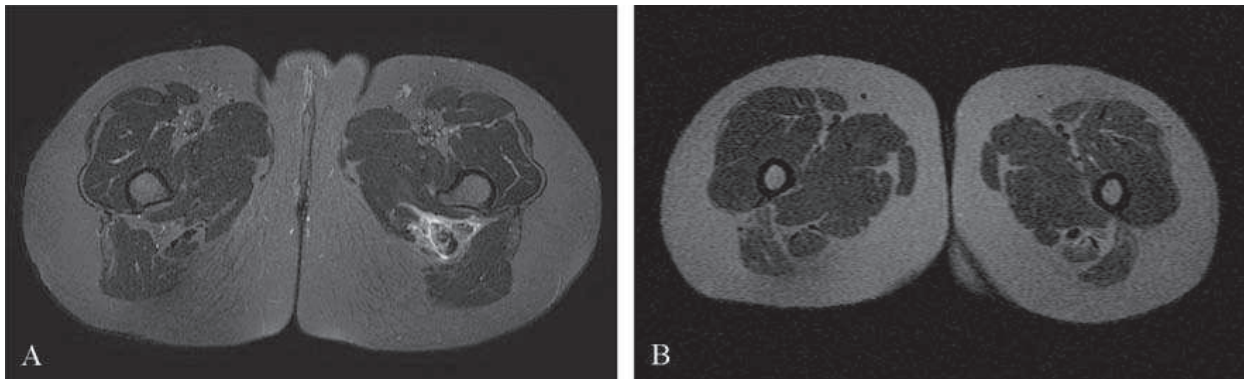


Figure 2.—A) Magnetic resonance imaging in axial STIR sequence at diagnosis of the PRP untreated patient. It is evident the large subtotal rupture of the proximal bicep muscle with heterogeneous hyperintense fluid presence; B) magnetic resonance imaging in axial STIR sequence 3 months after the diagnosis. A large heterogeneous area of fibrosis with retraction of the bicep muscle is presented.

recommended to use acetaminophen as the optimal analgesic treatment, dissuading the use of NSAIDs in the postinjection period. After 1 week from the first injection, the patient was able to walk without pain and she started a physiotherapy protocol initially based on hydrokinesiotherapy followed by a program of gradual muscle strength gaining. At the end of the PRP treatment (*i.e.* 1 month after the muscle injury) her VAS score was 2 with an Index of Independence in Activities of Daily Living (ADL) at the level of the period immediately before the muscle injury. The Magnetic Resonance Imaging (MRI) control performed 3 months after the injury revealed a complete healing of the muscle without signs of fibrosis (Figure 2A)

**Case 2.**—The second case was represented by a female patient (age 49, weight 60 kg, height 158 cm) who gave her consent to the treatment. Both familiar and personal histories did not reveal significant data and the patient was otherwise healthy, she was not taking any drug and all biochemical parameters tested were within the reference range. She was practicing physical activities at least 3 times per week with a Tegner score of 3. The diagnosis at admission was a III grade muscle strain at the proximal femoral bicep with a large hematoma (Figure 1B) caused by a single lengthening contraction injury. At admission, the patient presented spontaneous pain, a positive lengthening test, functional disability and a VAS score of 7. She was immediately immobilized and she was instructed to ice the area if needed for pain control. She was using acetaminophen as analgesic treatment and she was instructed to continue this treatment if needed. After 3 months from the muscle injury,

*un trattamento analgesico ottimale, scoraggiando l'uso dei FANS nel periodo successivo all'iniezione. Dopo una settimana dalla prima iniezione la paziente riusciva a camminare senza dolore e ha iniziato il protocollo di fisioterapia inizialmente basato sull'idrochinesiterapia seguita da un programma di allungamento muscolare progressivo. Alla fine del trattamento con PRP (circa 1 mese dopo la lesione muscolare) il punteggio VAS era 2 con un indice di ADL (indipendenza nelle attività quotidiane - indipendenza in Activities of Daily Living) paragonabile a quello del periodo immediatamente precedente la lesione muscolare. Il controllo alla risonanza magnetica (RM) avvenuto 3 mesi dopo la lesione ha rivelato una completa guarigione del muscolo senza significativi segni di fibrosi (Figura 2A).*

**Caso 2.** — Il secondo caso è rappresentato da una donna (età 49 anni, peso 60 kg, altezza 158 cm) che ha dato il suo consenso al trattamento. L'anamnesi familiare e personale non rivelava dati significativi e la paziente era in buona salute, non assumeva farmaci e i parametri biochimici testati risultavano nei limiti di riferimento. Praticava sport almeno 3 volte a settimana con un punteggio di Tegner di 3. La diagnosi al momento del ricovero è stata di strappo muscolare di III grado al bicipite femorale prossimale con grosso ematoma (Figura 1B), causato da un singolo episodio distrattivo. Al momento del ricovero la paziente presentava dolore spontaneo, test di allungamento positivo, disabilità funzionale e un punteggio VAS di 7. È stata immediatamente immobilizzata e le è stato prescritto ghiaccio da applicare sull'area se necessario per controllare il dolore. Dopo 3 mesi dalla lesione muscolare vi era ancora disabilità funzionale con dolore, il punteggio VAS era di 6 ed erano presenti in modo significativo ipotonia muscolare ed ipostenia. Il

functional disability was still present with pain, the VAS score was 6 and significant muscle hypotone and hypostenia were present. The MRI control performed in this occasion revealed a bicep retraction with a significant area of fibrosis (Figure 2B) accompanied by a significant loss of muscle tone. Because of the persistent significant pain, the patient started the physiotherapy program only 3 months after the injury. This program lasted 7 months with a frequency of 5 days per week and was based on gradual muscle strength gaining and trunk stabilisation exercises. Only 7 months after the injury the patient was able to walk without pain but ADL was not fully recovered.

### Discussion

It is well known that the repair response of the musculoskeletal tissues generally starts with the formation of a blood clot and the following degranulation of platelets, which releases locally GFs and cytokines. This microenvironment results in chemotaxis of inflammatory cells as well as the activation and proliferation of local progenitor cells. PRP contains up to 8 times the concentration of platelets found in whole blood,<sup>12</sup> thus allowing a delivery of highly concentrated Gfs in the site of muscle injury. Experimental and clinical studies demonstrated that myogenesis is not restricted to the prenatal period but may also occur during the regeneration of muscle tissue following injuries. With this regard, it has been described that IGF-1 is able to stimulate the proliferation and differentiation of myoblasts,<sup>4</sup> that FGF enhances the number and diameter of regenerating muscle fibers,<sup>13</sup> that HGF is able to activate resting satellite cells<sup>6</sup> and that TGF is able to support the activity of other GFs, with particular regard to PDGF, in stimulating satellite cell activation.<sup>7</sup> In the present report we showed that ultrasound guided injection of an autologous preparation rich in GFs enhanced the healing processes allowing an early mobilization of the injured muscle, thus ameliorating the functional recovery. Conceivably, at admission both subjects presented a functional impotence (VAS 6 and 7 respectively) with significant pain. The PRP treated subject was able to walk without pain 1 week after the first injection and, at the end of the PRP treatment (i.e. 1 month after the muscle injury), she presented a VAS of 2 with only a minimal discomfort during extension.

*controllo RM in questa occasione ha rivelato una retrazione del bicipite con una significativa area di fibrosi (Figura 2B) accompagnata da una perdita significativa di tono muscolare. A causa della significativa persistenza del dolore la paziente ha iniziato il programma di fisioterapia solo 3 mesi dopo la lesione. Questo programma è durato 7 mesi con una frequenza di 5 giorni a settimana ed era basato su un graduale allungamento muscolare ed esercizi di stabilizzazione del tronco. Solo 7 mesi dopo il trauma la paziente è stata in grado di camminare senza dolore ma il punteggio ADL non è stato recuperato completamente.*

### Discussione

*È noto che la risposta riparativa dei tessuti muscoloscheletrici generalmente inizia con la formazione di un coagulo di sangue e successiva degranolazione delle piastrine, che rilasciano localmente fattori di crescita e citochine. Questo microambiente produce chemiotassi delle cellule infiammatorie come anche attivazione e proliferazione dei progenitori cellulari locali. Il PRP contiene una concentrazione di piastrine più di 8 volte superiore a quella del sangue intero (12), e ciò permette la distribuzione di fattori di crescita molto concentrati nel sito della lesione muscolare. Studi sperimentali e clinici hanno dimostrato che la miogenesi non avviene solo in un limitato periodo prenatale ma può anche avvenire durante la riparazione del tessuto muscolare lesionato. A questo proposito si è scoperto che l'IGF-1 è in grado di stimolare la proliferazione e la differenziazione dei mioblasti<sup>4</sup>, che l'FGF aumenta il numero e il diametro delle fibre muscolari in rigenerazione<sup>13</sup>, che l'HGF è in grado di attivare le cellule satelliti rimanenti e che il TGF è in grado di supportare le funzioni degli altri fattori di crescita, in particolare del PDGF, nella stimolazione dell'attivazione delle cellule satelliti<sup>7</sup>. In questo report abbiamo mostrato che un'iniezione eco-guidata di una preparazione autologa ricca di fattori di crescita velocizza i processi di guarigione permettendo una mobilizzazione precoce del muscolo lesionato, con un miglioramento del recupero funzionale. Comprensibilmente entrambi i soggetti al momento del ricovero presentavano impotenza funzionale (VAS 6 e 7 rispettivamente) con dolore significativo. Il soggetto trattato con PRP è stato in grado di camminare senza dolore una settimana dopo la prima iniezione e, alla fine del trattamento con PRP (circa 1 mese dopo la lesione muscolare), presentava un punteggio di VAS di 2 con un fastidio minimo*

On the contrary, the untreated subject was not able to walk without pain 3 months after the injury and 7 months after the injury she still did not show a satisfactory recover. The early treatment of muscle injuries with the injection of PRP significantly reduced pain and discomfort thus allowing an early mobilization which reduced the injury related muscle hypotone, hypostenia and strength loss. This approach allowed to start earlier and more efficiently the physiotherapy protocol with a significant reduction of time and costs for reaching the complete recover.

*durante l'estensione. Al contrario, il soggetto non trattato non è stato in grado di camminare senza dolore 3 mesi dopo la lesione e 7 mesi dopo non ha raggiunto un grado di guarigione soddisfacente. Il trattamento precoce delle lesioni muscolari con iniezione di PRP riduce significativamente il dolore e il disagio permettendo una moblizzazio-ne precoce con riduzione dell'ipotonia muscolare, dell'ipostenia e della perdita di lunghezza. Questo approccio permette di iniziare prima e in modo più efficace il protocollo fisioterapico con riduzione significativa del tempo e dei costi per il raggiungimento di una guarigione completa.*

#### References/Bibliografia

- 1) Woolf AD, Pfleyer B. Burdon of major musculoskeletal conditions. Bull World Health Organ 2003;81:646-56.
- 2) Chan YS, Li Y, Foster W, Huard J. The use of suramin, an antifibrotic agent, to improve muscle recovery after strain injury. Am J Sports Med 2005;33:43-51.
- 3) Lovering RM, Roche JA, Bloch RJ, De Deyne PG. Recovery of function in skeletal muscle following 2 different contraction-induced injuries. Arch Phys Med Rehabil 2007;88:617-25.
- 4) Menetrey J, Kasemkijwattana C, Day CS, Bosch P, Vogt M, Fu FH et al. Growth factors improve muscle healing in vivo. J Bone Joint Surg Br 2000;82:131-37.
- 5) El-Sharkawy H, Kantarci A, Deady J, Hasturk H, Liu H, Alshahat M et al. Platelet-rich plasma: growth factors and pro- and anti-inflammatory properties. J Periodontol 2007;78:661-9.
- 6) Allen RE, Sheehan SM, Taylor RG, Kendall TL, Rice GM. Hepatocyte growth factor activates quiescent skeletal muscle satellite cells in vitro. J Cell Physiol 1995;165:307-12.
- 7) Husmann I, Soulet L, Gautron J, Martelly I, Barritault D. Growth factors in skeletal muscle regeneration. Cytokine Growth Factor Rev 1996;7:249-58.
- 8) Nilsen-Hamilton M. Transforming growth factor-beta and its actions on cellular growth and differentiation. Curr Top Dev Biol 1990;24:95-136.
- 9) Hammond JW, Hinton RY, Curl LA, Muriel JM, Lovering RM. Use of Autologous Platelet-rich Plasma to Treat Muscle Strain Injuries Am J Sports Med 2009;37:1135-42.
- 10) Anitua E, Andia I, Ardanza B, Nurden P, Nurden AT. Autologous platelets as a source for healing and tissue regeneration. Thromb Haemost 2004;91:4-15.
- 11) Kasemkijwattana C, Menetrey J, Bosch P, Somogyi G, Moreland MS, Fu FH et al. Use of growth factors to improve muscle healing after strain injury. Clin Orthop Relat Res 2000;370:272-85.
- 12) Creaney L, Hamilton B. Growth factor delivery methods in the management of sports injuries: the state of play. Br J Sports Med 2008;42:314-20.
- 13) Lefaucheur JP, Sebille A. Muscle regeneration following injury can be modified in vivo by immune neutralization of basic fibroblast growth factor, transforming growth factor beta 1 or insulin-like growth factor I. J Neuroimmunol 1995;57:85-91.

Received on March 16, 2011. - Accepted for publication on September 16, 2011.

Corresponding author: F. Pigozzi, MD, Department of Health Sciences, "Foro Italico" University of Rome, Piazza Lauro de Bosis 15, 00194 Rome, Italy. E-mail: fabio.pigozzi@uniroma4.it